Российский
иммунологический журнал
2025, Т. 28, № 4, стр. 965-970

Краткие сообщения
Short communications

Russian Journal of Immunology /
Rossiyskiy Immunologicheskiy Zhurnal
2025, Vol. 28, № 4, pp. 965-970

СЕМЕЙНЫЙ СЛУЧАЙ SOPH-СИНДРОМА У ДЕТЕЙ

Иванова О.Н., Иванова И.С.

ФГАОУ ВО «Северо-Восточный федеральный университет имени М.К. Аммосова», г. Якутск, Республика Саха (Якутия), Россия

Резюме. Распространенность SOPH-синдрома в Республике Саха (Якутия) составляет чуть более 18 пациентов на 100 000 якутской популяции. При этом частота гетерозиготного носительства причинной мутации – 1300 на 100 000 здоровых якутов. По данным на 2009 год, распространенность SOPH-синдрома в Республике Саха (Якутия) для всего населения составила 4,53 на 100 000, а среди якутов – 9,95 на 100 000 якутского населения. Данная статья посвящена двум клиническим примерам SOPH-синдрома в одной семье (брат и сестра) в катамнезе 6 лет. Данный пример клинического наблюдения представляет интерес для педиатров и семейных врачей, практикующих в Республике Саха (Якутия). Материалами и методами явились амбулаторные карты муниципальных поликлиник 112у детей по месту жительства, карты наблюдения детей Консультативной поликлиники №1 Национального центра медицины. Фенотип обоих детей схож при осмотре диспластического телосложения. Форма головы брахицефальная, лицо симметричное, гипомимичное, прямой нос с выступающей глобеллой, незначительный экзофтальм, гипопластичные скулы, длинный фильтр, тонкие губы, неровный зубной ряд. Кожа смуглая, сухая. Микромелия. Грудная клетка короткая, большой живот. Конечности симметрично укорочены. НПО по мужскому типу. Стул и диурез в норме. Обоим детям сделана рентгенография кистей рук. Выявлено отставание костного возраста у обоих детей. Оба ребенка прошли исследование KREC и TREC и генетическое исследование. У обоих детей выявлена мутация 5741G>A в гене *NBAS* в гомозиготном состоянии. По иммунограммам обоих детей выявлено резкое снижение уровня иммуноглобулинов A, M и G. Обоим детям была назначена регулярная заместительная терапия иммуноглобулином человеческим нормальным для подкожного введения, препарат Cutaquig в ежемесячной дозе 0,5-0,6 г/кг/мес по схеме 4 грамма каждые 10 дней, в две точки введения подкожно. В данное время дети получают заместительную терапию по месту жительства. Данные случаи представляют интерес для практикующих врачей и ученых, так как имеется сходство генотипов брата и сестры. Описание клинического течения всех случаев SOPH-синдрома необходимо для составления клинических рекомендаций. Формирование регистра SOPH-синдрома Республики Саха (Якутия) поможет в обеспечении лекарствами и медицинской помощью детей с данным видом первичного иммунодефицита.

Ключевые слова: SOPH-синдром, мутация, иммунодефицит, низкорослость, иммуноглобулины

Адрес для переписки:
Иванова Ольга Николаевна
Медицинский институт ФГАОУ ВО «Северо-Восточный федеральный университет имени М.К. Аммосова»
677000, Россия, Республика Саха (Якутия), г. Якутск, ул. Ойунского, 27.
Тел.: 8 (914) 290-61-25.
E-mail: olgadoctor@list.ru

Address for correspondence:
Olga N. Ivanova
Medical Institute, M. Ammosov North-Eastern Federal University
27 Oyunsky St
Yakutsk, Republic of Sakha
677000 Russian Federation
Phone: +7 (914) 290-61-25.
E-mail: olgadoctor@list.ru

Образец цитирования:
О.Н. Иванова, И.С. Иванова «Семейный случай SOPH-синдрома у детей» // Российский иммунологический журнал, 2025. Т. 28, № 4. С. 965-970. doi: 10.46235/1028-7221-17232-AFC

© Иванова О.Н., Иванова И.С., 2025
Эта статья распространяется по лицензии Creative Commons Attribution 4.0

For citation:
O.N. Ivanova, I.S. Ivanova "A family case of SOPH syndrome in children", Russian Journal of Immunology/Rossiyskiy Immunologicheskiy Zhurnal, 2025, Vol. 28, no. 4, pp. 965-970. doi: 10.46235/1028-7221-17232-AFC

© Ivanova O.N., Ivanova I.S., 2025
The article can be used under the Creative Commons Attribution 4.0 License

DOI: 10.46235/1028-7221-17232-AFC

A FAMILY CASE OF SOPH SYNDROME IN CHILDREN

Ivanova O.N., Ivanova I.S.

M. Ammosov North-Eastern Federal University, Yakutsk, Republic of Sakha, Russian Federation

Abstract. Prevalence of SOPH syndrome in the Republic of Sakha (Yakutia) is slightly more than 18 patients per 100,000 Yakut population. Frequency of heterozygous state for the causal mutation is 1,300 per 100,000 healthy Yakuts. As of 2009, the prevalence of SOPH syndrome in the Republic of Sakha (Yakutia) for entire population was 4.53 per 100,000, and among Yakuts, 9.95 per 100,000. This article concerns two clinical cases of SOPH syndrome in a single family (brother and sister) observed for 6 years. This clinical example is of interest to pediatricians and family doctors practicing in the Republic of Sakha (Yakutia). We used outpatient cards of municipal polyclinics for 112,000 children at their residence place, observation cards for children at the Consultative Polyclinic No.1 at the National Center of Medicine. The phenotype of both children is similar. When looking for dysplastic features, we revealed brachycephalic skull, symmetrical face, hypomimia, straight nose with protruding glabella, slight exophthalm, hypoplastic cheekbones, long filter, thin lips, uneven dentition. The skin was dark and dry. Micromelia was also documented, along with short chest and enlarged belly. The limbs were symmetrically shortened. Sex features were by male type. Stools and diuretic functions were normal. Both children underwent radiography of their hands. The delayed bone growth was revealed in both children. Both children underwent KREC and TREC studies and genetic testing. Both children were homozygous for 5741G>A mutation in *NBAS* gene. Immunograms of both children showed a sharp decrease in IgA, IgM and IgG levels. Both children were administered regular replacement therapy with subcutaneous injections of normal human immunoglobulin. Cutaquig preparation has been also prescribed at a monthly dose of 0.5-0.6 g/kg, according to the protocol (4 g every 10 days, at two subcutaneous injection points). Currently, the children are receiving substitution therapy at their place of residence. These cases are of interest to practitioners and scientists, due to similar gene mutation in brother and sister. One should evaluate clinical course in all cases of SOPH syndrome in order to develop appropriate clinical recommendations. Establishment of the SOPH-syndrome registry in Republic of Sakha (Yakutia) will help in providing medical drugs and medical care to children with this type of primary immunodeficiency.

Keywords: SOPH syndrome, mutation, immunodeficiency, dwarfism, immunoglobulins

Введение

Синдром низкорослости с атрофией зрительных нервов и пельгеровской аномалией лейкоцитов (SOPH) (OMIM # 614800) впервые в мире был описан в 2010 году якутскими врачами-генетиками совместно с японскими коллегами и назван ими SOPH-синдром, по первым буквам основных клинических симптомов, присутствующих в этом синдроме: низкий рост, атрофия зрительных нервов и пельгеровская аномалия лейкоцитов [1, 2, 3, 4, 5]. Распространенность SOPH-синдрома в Республике Саха (Якутия) составляет чуть более 18 пациентов на 100 000 якутской популяции. При этом частота гетерозиготного носительства причинной мутации – 1300 на 100 000 здоровых якутов.

По данным на 2009 год, распространенность SOPH-синдрома в Республике Саха (Якутия) для всего населения составила 4,53 на 100 000, а среди якутов – 9,95 на 100 000 якутского населения.

Данная статья посвящена наблюдению над семейными случаями SOPH-синдрома. Данный пример клинического наблюдения представляет интерес для педиатров и семейных врачей, практикующих в Республике Саха (Якутия).

Цель исследования – представить клиническое наблюдение синдрома SOPH у двух детей – брата и сестры из одной семьи в катамнезе 6 лет.

Материалы и методы

Для исследования были использованы амбулаторные карты муниципальных поликлиник 112у детей по месту жительства. Карты наблюдения детей Консультативной поликлиники № 1 Национального центра медицины.

Результаты и обсуждение

Ребенок Э., мальчик, национальность саха, дата рождения 17.06.2012 (13 лет) до 2018 года никаких жалоб не предъявлял. Ребенок от 1-й беременности, протекавшей в 1-й половине с угрозой прерывания.

В 2018 году обратились к педиатру РБ № 1 НЦМ с жалобами на низкое зрение вдаль обоими глазами, периодический кашель, ночной храп, частую заложенность носа, низкий рост. Рост на момент осмотра 10.10.2024 – 132 см, вес 26 кг. В данное время учится в 4-м классе, успеваемость средняя. Занимается шашками. Аппетит выборочный, сон спокойный, судороги и обмороки отрицает.

Фенотип ребенка: при осмотре диспластического телосложения. Форма головы брахицефальная, лицо симметричное, гипомимичное, прямой нос с выступающей глобеллой, незначительный экзофтальм, гипопластичные скулы, длинный фильтр, тонкие губы, неровный зубной ряд. Кожа смуглая, сухая. Микромелия. Грудная клетка короткая, большой живот. Конечности симметрично укорочены. НПО по мужскому типу. Стул и диурез в норме (рис. 1).

Ребенок был отправлен к офтальмологу, аллергологу-иммунологу, эндокринологу и генетику на консультацию. Консультация офтальмолога от 02.08.2018, заключение: OD: Частичная атрофия зрительного нерва, OU: Миопия слабой степени, неосложненная. Халазион правого века. Иммунолог от 02.08.2018: Первичный иммунодефицит комбинированный. Эндокринолог от 28.08.2018: Нанизм синдромальный (не эндокринного генеза).

Лабораторное обследование: уровень витамина D в крови 14,4 нг/мл (РИ: 30,00-100,00 нг/мл). Биохимический анализ крови: уровень фосфора в крови 2,02 ммоль/л (РИ: 0,87-1,45). Была проведена KREC и TREC-диагностика. TREC 18,31 копий/10 × 5 (норма более 20), KREC 10,01 копий/10 × 5 (норма более 40).

Сделана рентгенограмма кистей рук от 29.10.2024. Заключение: Взаимоотношение костей в суставах не нарушено. Форма костей обычная Контуры ровные и четкие. Замыкательные пластинки не изменены. Рентген суставные щели не сужены. Определяются ядра оссификации 7 костей запястья без гороховидной кости и ядра оссификации дистальных эпифизов локтевых костей. Таким образом, костный возраст ребенка соответствует 7-7,5 годам.

Ребенку было проведено генетическое исследование. Выявлена мутация 5741G>A, в гене *NBAS* в гомозиготном состоянии. Генетик выставил диагноз: Q87.1 синдром врожденных аномалий, проявляющийся преимущественно

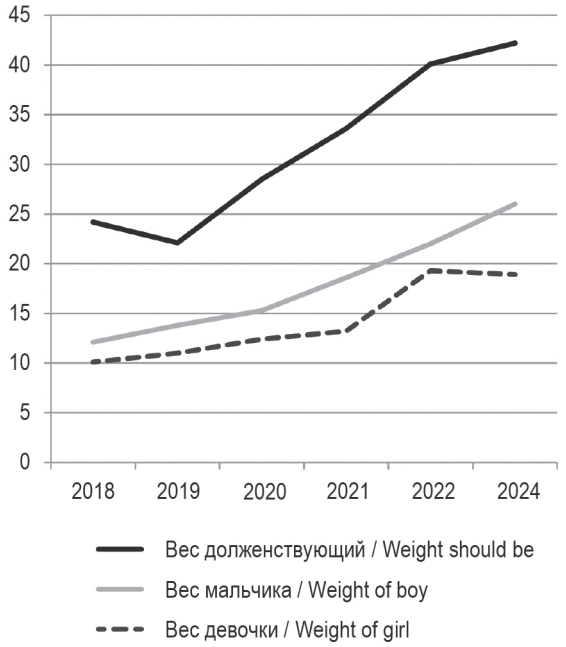

Рисунок 1. Динамика веса детей с SOPH-синдромом (мальчик и девочка)

Figure 1. Weight dynamics of children with SOPH syndrome (boy and girl)

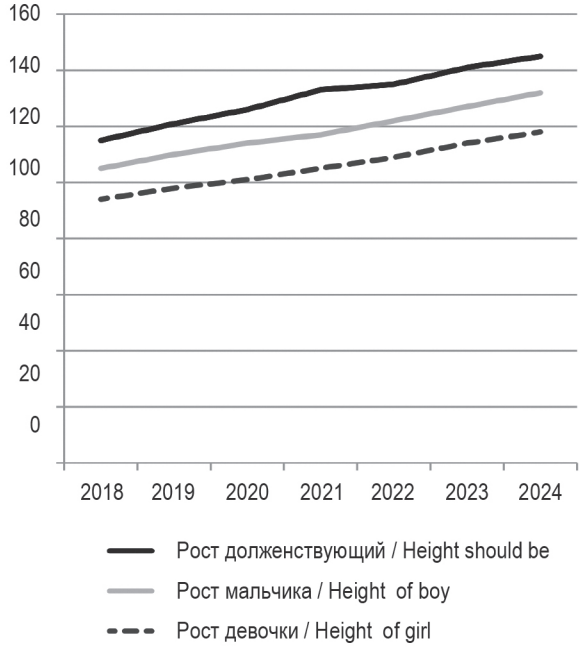

Рисунок 2. Динамика роста детей с SOPH-синдромом (мальчик и девочка)

Figure 2. Growth dynamics of children with SOPH syndrome (boy and girl)

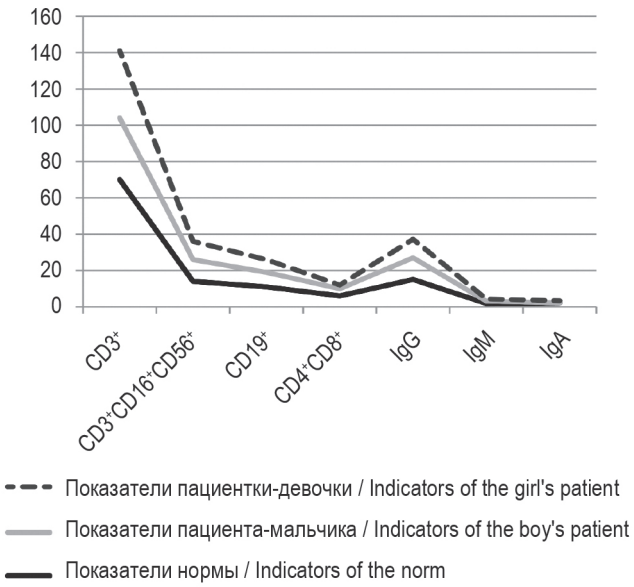

Рисунок 3. Показатели иммунного статуса у детей с SOPH-синдромом (мальчик и девочка)

Figure 3. Immune status indicators in children with SOPH syndrome (boy and girl)

карликовостью. SOPH-синдром. Первичный иммунодефицит. Частичная атрофия зрительных нервов на фоне нанизма. Пельгеровская аномалия лимфоцитов. Нанизм синдромальный. Первичный иммунодефицит. Дефицит витамина D.

С 18.11.2024 по 03.12.2024 находился в отделении иммунологии НМИЦ детской гематологии, онкологии и иммунологии имени Дмитрия Рогачева Минздрава РФ. Пациенту была назначена регулярная заместительная терапия иммуноглобулином человеческим нормальным для подкожного введения, препарат Cutaquig в ежемесячной дозе 0,5-0,6 г/кг/мес по схеме 4 грамма каждые 10 дней, в две точки введения подкожно.

В данное время пациент находится на диспансерном наблюдении, имеет инвалидность и получает заместительную терапию препаратом Cutaquig в ежемесячной дозе 0,5-0,6 г/кг/мес, по схеме 4 грамма каждые 10 дней, в две точки введения подкожно. Также на диспансерном наблюдении в МГЦ находится семья пациента, рекомендована ранняя инвазивная пренатальная диагностика в 10 недель.

В обследуемой семье есть еще один ребенок – девочка 11 лет. Национальность саха. В 2018 году родители обратились в Консультативную поликлинику РБ № 1 НЦМ со вторым ребенком: девочкой – младшей сестрой пациента (дата рождения 30.12.2013) с жалобами на частые простудные заболевания, заложенность носа, отставание в росте и весе. После осмотра педиатра ребенку было назначено обследование: рентгенография костей, консультация офтальмолога, аллерголога, эндокринолога и генетика. Девочка от 2-й беременности, 2-х родов. Беременность протекала гладко. Роды в срок, естественные. К груди приложена сразу. Вес при рождении 3360, длина 51 см. Оценка по шкале Апгар 7/8 б. На грудном вскармливании до 2 месяцев. Психомоторное развитие: держит голову с 2 месяцев, переворачивается с 4 месяцев, ходит с 12 месяцев, говорит с 24 месяцев. Перенесенные заболевания: ОРВИ, ветряная оспа. Рост на момент осмотра 11.10.2024 года 126 см, вес 27 килограмм (рис. 2).

Фенотип ребенка при осмотре: диспластичное телосложение. Форма головы брахицефальная, лицо симметричное, гипомимичное, прямой нос с выступающей глобеллой, незначительный двусторонний экзофтальм, гипопластичные скулы, длинный фильтр, неровный зубной ряд. Кожа смуглая и сухая. Микромелия. ЧПС. Грудная клетка короткая, большой живот. Конечности симметрично укорочены. НПО по мужскому типу. Стул и диурез в норме. Пациентка осмотрена окулистом 17.10.2024. Диагноз: Частичная атрофия зрительных нервов. Миопия слабой степени, приобретенная рано, неосложненная. Осмотр эндокринолога E34.3 Нанизм синдромальный. Иммунолог от 29.10.2024 D 80.9 Первичный иммунодефицит, комбинированный. Рецидивирующий бронхит (рис. 3). Назначено исследование KREC и TREC диагностика TREC 29,31 копий/10 × 5 (норма более 20) KREC 19,01 копий/10 × 5 (норма более 40). Лабораторное обследование: Уровень витамина D в крови 13,2 нг/мл (РИ: 30,00-100,00 нг/мл). Биохимический анализ крови: уровень фосфора в крови 1,88 ммоль/л (РИ: 1,45-1,78).

Сделана рентгенограмма кистей рук от 30.10.2024. Заключение: Взаимоотношение косей в суставах не нарушено. Форма костей обычная. Контуры ровные и четкие. Замыкательные пластинки не изменены. На рентгене суставные щели не сужены. Определяются ядра оссификации 7 костей запястья без гороховидной кости и ядра оссификации дистальных эпифизов локтевых костей. Таким образом, костный возраст ребенка соответствует 6-6,5 годам. Пациентка была осмотрена генетиком. Ребенку было проведено генетическое исследование. Выявлена мутация 5741G>A, в гене *NBAS* в гомозиготном состоянии. Генетик выставил диагноз: Q87.1 синдром врожденных аномалий, проявляющийся преимущественно карликовостью. SOPH-синдром.

Первичный иммунодефицит. Частичная атрофия зрительных нервов на фоне нанизма. Пельгеровская аномалия лимфоцитов. Нанизм синдромальный. Первичный иммунодефицит. Дефицит витамина D.

С 18.11.2024 по 03.12.2024 находилась на обследовании в отделении иммунологии НМИЦ детской гематологии, онкологии и иммунологии имени Дмитрия Рогачева Минздрава РФ. Пациентке была назначена регулярная заместительная терапия иммуноглобулином человеческим нормальным для подкожного введения, препарат Cutaquig в ежемесячной дозе 0,5-0,6 г/кг/мес по схеме 4 грамма каждые 10 дней, в две точки введения подкожно.

В данное время пациентка находится на диспансерном наблюдении, имеет инвалидность и получает заместительную терапию препаратом Cutaquig в ежемесячной дозе 0,5-0,6 г/кг/мес, по схеме 4 грамма каждые 10 дней, в две точки введения подкожно. Также на диспансерном наблюдении в МГЦ находится семья пациентки, рекомендована ранняя инвазивная пренатальная диагностика в 10 недель.

В статье представлены два случая, сходные по клиническому течению и фенотипу. Оба ребенка прошли исследование KREC и TREC и генетическое исследование. У обоих детей выявлена мутация 5741G>A в гене *NBAS* в гомозиготном состоянии. Данные случаи представляют интерес для практикующих врачей и ученых, так как имеется сходство генотипов брата и сестры.

Выводы

1. Описание клинического течения всех случаев SOPH-синдрома необходимо для составления клинических рекомендаций.
2. Формирование регистра SOPH-синдрома Республики Саха (Якутия) поможет в обеспечении лекарствами и медицинской помощью детей с данным видом первичного иммунодефицита.

Список литературы / References

1. Вербицкая Л.И., Григорьева А.Н., Павлова Т.Ю., Пузырев В.П., Степанов В.А., Назаренко Л.П., Кучер А.Н., Харьков В.Н., Конева Л.А., Конев А.В., Трифонова Е.А., Томский М.И., Максимова Н.Р., Сухомясова А.Л., Ноговицына А.Н., Матвеева Н.П., Гурьева П.И., Павлова К.К., Тапыев Е.В., Гуринова Е.Е., Николаева И.А., Степанова С.К., Коротов М.Н., Куртанов Х.А., Варламова М.А., Захарова В.А., Готовцева Л.В., Данилова А.Л., Соловьева Н.А., Александрова В.В., Бурцева Е.К., Иванова Р.Н. Генетические исследования населения Якутии. Якутск: Якутский научный центр комплексных медицинских проблем, 2014. 336 с. [Verbitskaya L.I., Grigorieva A.N., Pavlova T.Yu., Puzyrev V.P., Stepanov V.A., Nazarenko L.P., Kucher A.N., Kharkov V.N., Koneva L.A., Konev A.V., Trifonova E.A., Tomsky M.I., Maksimova N.R., Sukhomyasova A.L., Nogovitsyna A.N., Matveeva N.P., Guryeva P.I., Pavlova K.K., Tapyev E.V., Gurinova E.E., Nikolaeva I.A., Stepanova S.K., Korotov M.N., Kurtanov H.A., Varlamova M.A., Zakharova V.A., Gotovtseva L.V., Danilova A.L., Solovyova N.A., Alexandrova V.V., Burtseva E.K., Ivanova R.N. Genetic studies of the population of Yakutia]. Yakutsk: Yakut Scientific Center for Complex Medical Problems, 2014. 336 p.

2. Жожиков Л.Р., Васильев Ф.Ф., Максимова Н.Р. Популяционная частота и возраст мутации G5741 A в гене NBAS, являющейся причиной SOPH-синдрома в Республике Саха (Якутия) // Генетика, 2023, Т. 59, № 4. С. 371-380. [Zhozhikov L.R. Vasiliev F.F., Maksimova N.R. Population frequency and age of the G5741 A mutation in the NBAS gene, which is the cause of SOPH syndrome in the Republic of Sakha (Yakutia). *Genetika = Russian Journal of Genetics, 2023, Vol. 59, no. 4, pp. 371-380.* (In Russ.)]

3. Максимова Н.Р., Ноговицына А.Н., Куртанов Х.А., Алексеева Е.И. Популяционная частота и возраст мутации G5741 A в гене NBAS, являющейся причиной SOPH-синдрома в Республике Саха (Якутия). Генетика, 2016. Т. 52, № 10. С. 1194-1201. [Maksimova N.R., Nogovitsyna A.N., Kurtanov Kh.A., Alekseeva E.I. Population frequency and age of the G5741 A mutation in the NBAS gene, which is the cause of Soph syndrome in the Republic of Sakha (Yakutia). *Genetika = Russian Journal of Genetics, 2016, Vol. 52, no. 10, pp. 1194-1201.* (In Russ.)]

4. Саввина М.Т., Максимова Н.Р., Сухомясова А.Л., Лебедев И.Н. Наследственные болезни и программы молекулярно-генетического скрининга в генетически изолированных популяциях // Медицинская генетика, 2022. Т. 21, № 1. С. 3-13. [Savvina M.T., Maksimova N.R., Sukhomyasova A.L., Lebedev I.N. Hereditary

diseases and carrier's screening programs in genetically isolated populations. *Meditsinskaya genetika = Scientific and Practical Journal Medical Genetics, 2022, Vol. 21, no. 1, pp. 3-13.* (In Russ.)]

5. Zhozhikov L., Sukhomyasova A., Gurinova E., Nogovicina A., Vasilev F., Maksimova N. Origins of SOPH syndrome: A study of 93 Yakut patients with review of C-terminal phenotype. *Clin. Genet., 2023, Vol. 103, no. 6, pp. 625-635.*

Авторы:

Иванова О.Н. *— д.м.н., профессор кафедры педиатрии и детской хирургии Медицинского института ФГАОУ ВО «Северо-Восточный федеральный университет имени М.К. Аммосова», г. Якутск, Республика Саха (Якутия), Россия*

Иванова И.С. *— студент Медицинского института ФГАОУ ВО «Северо-Восточный федеральный университет имени М.К. Аммосова», г. Якутск, Республика Саха (Якутия), Россия*

Authors:

Ivanova O.N., *PhD, MD (Medicine), Professor, Department of Pediatrics and Pediatric Surgery, Medical Institute, M. Ammosov North-Eastern Federal University, Yakutsk, Republic of Sakha, Russian Federation*

Ivanova I.S., *Student, Medical Institute, M. Ammosov North-Eastern Federal University, Yakutsk, Republic of Sakha, Russian Federation*

Поступила 15.04.2025
Отправлена на доработку 22.04.2025
Принята к печати 22.06.2025

Received 15.04.2025
Revision received 22.04.2025
Accepted 22.06.2025